

# Das funktionelle Eiweißprofil nach C.E.I.A.

Der aktuelle Fall... ... Der aktuelle Fall... ... Der aktuelle Fall ... ... Der aktuelle Fall ...

**Kerstin R., geb. am 12.02.1978**

## Vorgeschichte

- Keine operativen Eingriffe, keine Allergien bekannt.
- Zustand nach Mononukleose.
- Familiäre Disposition für Diabetes mellitus.
- Neigung zur Eisenmangelanämie seit 2002 dokumentiert mit Notwendigkeit einer Eisensubstitution, Ursache letztlich unklar, am ehesten im Rahmen einer verstärkten Menstruation.

Dezember 2004 Oberbauchbeschwerden, Ikterus (Bilirubin bis 6,16mg/dl, Transaminasen erhöht (γGT 121 U/l, GOT 502 U/l, GPT 516 U/l). Sonographischer Befund des Oberbauchs unauffällig, Hepatitisserologie negativ. Arbeitsdiagnose: Reaktivierte Mononukleose, wobei keine Titerbewegungen dokumentierbar waren. Bis Februar 2005 konnte ein langsamer Rückgang der Transaminasen dokumentiert werden.

2005 Entfernung eines sezernierenden kleinen Hauttumors an der Unterlippe, der Zeichen einer histiozytären Entzündung zeigte.

## Beschwerden im Rahmen des 1. Arzt-Patienten-Kontakt am 12. 06. 2007 :

Seit 3 Tagen Übelkeit, Druck im Oberbauch, Müdigkeit, Urin sehr stark gelb gefärbt. Klinisch erkennbarer Ikterus, Leber palpatorisch vergrößert, Untersuchung schmerzhaft.

Sonographisch leicht vergrößert darstellbare Leber ohne Stauungszeichen oder circumscripate Strukturen, Gallenblase normalgroß ohne Konkrement, Milz nicht vergrößert, vergrößerte Lymphknoten am Leberhilus.

## Labor vom 13. und 15.06.2007

Auffällige Laborbefunde sind fett gedruckt!

	Ergebnis	Normwerte / Einheit
BSG	14 mm	3-8 / 5-15 mm
Hämatokrit	38%	36,8-45,4%
Hämoglobin	12,3	12,0-16,0 g/dl
Erythrozyten	4,37	4,0-5,52 Mio/pl
Leukozyten	6,6	4,3-10,3 /nl
<b>Monozyten</b>	<b>14,6%</b>	5-12%
Thrombozyten	431	140-400 /nl
<b>Alk. Phosphatase</b>	<b>135</b>	38-126 U/l
<b>GOT</b>	<b>734</b>	bis 31 U/l
<b>GPT</b>	<b>810</b>	bis 15 U/l
<b>GGT</b>	<b>64</b>	bis 18 U/l
<b>Bilirubin gesamt</b>	<b>3,62</b>	bis 1 mg/dl
<b>Bilirubin direkt</b>	<b>2,00</b>	
<b>Bilirubin indirekt</b>	<b>1,62</b>	

	Ergebnis
Epstein-Barr-Virus AK IgM	Negativ
Epstein-Barr-Virus AK IgG	230 UI/ml (zurücklieg. Infekt.)
Hepatitis A Virus AK IgG/M	Negativ
Hepatitis Bs AG	Negativ
Hepatitis Bs AK	Negativ
Hepatitis C AK	Negativ
AMA	Negativ
ANA	Negativ
p/c ANCA	Negativ

## Weiterer Verlauf

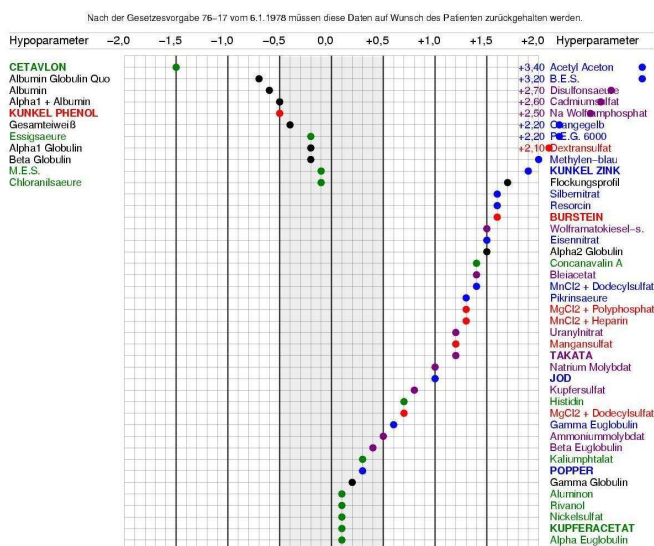
Normales CT-Abdomen vom 21.06.2008 ohne richtungsweisenden Befund.

Vorstellung Universitätsklinik Mainz zur Leberbiopsie – Befund:

Zum einen fanden sich Hinweise auf eine geringe portale und periportale Entzündung mit minimaler Cholangitis, ohne dass sich weitere Hinweise auf eine primäre biliäre Zirrhose sichern ließen. Zum anderen wurden im begleitenden Bindegewebe Granulome und Riesenzellen gesehen, jedoch alle weiteren Untersuchungen hinsichtlich einer Sarkoidose oder Tuberkulose außer eines leicht erhöhten ACE-Titers waren negativ. Eine konventionelle Röntgenaufnahme der Lunge war normal.

Letztlich konnte durch die Universität Mainz keine Diagnose für die zweite Episode einer Transaminasenerhöhung gesichert werden. Eine Therapiemöglichkeit mit Kortison oder Azathioprin wurde diskutiert, aber letztlich nicht empfohlen, da von Juni bis August 2007 sich die Laborparameter deutlich besserten.

## 1. Eiweißprofil am 19.06.2007 erstellt



Beurteilung: **Massiv erhöhte Reaktion der Immunglobulin-Tests im Sinne eines Typs Hyperblau** als Ausdruck der autoimmunen Reaktion, hervorgehoben sind **Acetyl**

Aceton und B.E.S. als Parameter des MALT-Systems. Deutliche Erniedrigung von Cetavlon als Leitparameter der Glykoproteine.

Dieses Profil läßt den Schluß zu, dass es sich um den zweiten Schub einer Autoimmunhepatitis handelt, auch wenn keine typischen Antikörper wie z.B. AMA nachgewiesen werden konnten.

Anhand des funktionellen Eiweißprofils ist es durchaus möglich, den scheinbaren Widerspruch zwischen zu den histologischen und immunologischen Befunden aufzulösen. Eine Autoimmunerkrankung ist gekennzeichnet durch eine überschießende, fehlgerichtete Produktion von Immunglobulinen, die sich gegen körpereigenes Gewebe richten. Man nimmt an, dass solche Autoimmunprozesse durch virale oder bakterielle Infektionen getriggert werden können, im Fall dieser Patientin z.B. durch die ursprüngliche Epstein-Barr-Infektion. Bei dieser Erkrankung reagieren vor allem die Monozyten, die Blutmakrophagen, eine Zellgruppe, die auch bei granulomatösen Erkrankungen beteiligt sind. So scheint bei dieser Patientin nicht nur einer Chronifizierung der humoralen sondern auch der zellgebundenen Abwehrfunktion eine Rolle zu spielen.

#### Behandlung nach diesem Profil

Auf Wunsch der Patientin wird ab dem 3.08. 2007 mit folgender Therapie begonnen:

- Morgens und abends für 2 Wochen 10 Tropfen
- dann für weitere 10 Wochen 5 Tropfen LTX (Croton lechleri).

Durch die Forschungen von Prof. S. Cañigüeral wurden die Wirkungen dieser südamerikanischen Latex ausgezeichnet dokumentiert: Sie wirkt antientzündlich, bakteriostatisch, bakteriozid, antiviral und sie hat wundheilungsfördernde Wirkungen ebenso wie immunmodulierende. Letzteres ist für die Behandlung von Autoimmunerkrankungen wichtig: Durch die Hemmung der Lymphozytenproliferation wird die überschießende Immunglobulinproduktion gedrosselt.

#### Verlauf

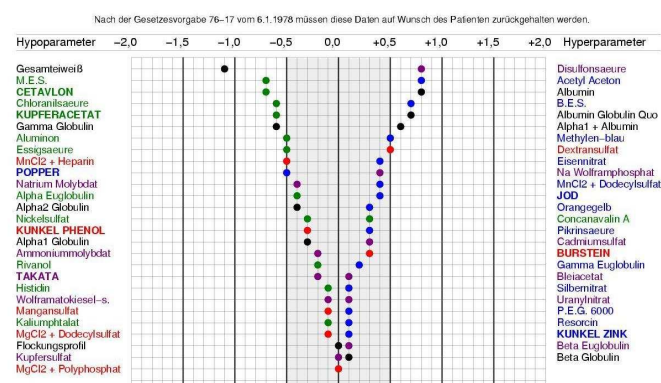
Am 10.09.2007 erneut Konsultation, keine Beschwerden mehr, auch bei Vorstellung an der Universität Mainz Befundnormalisierung.

#### Kontrolllabor vom 19.11.2007

	Ergebnis	Normwerte / Einheit
BSG	9 mm	3-8/5-15 mm
<b>Hämatokrit</b>	<b>32,0 % ↓</b>	
<b>Hämoglobin</b>	<b>10,5 ↓</b>	14,0-16,0 g/dl
<b>Erythrozyten</b>	<b>4,03 ↓</b>	4,2-5,5 Mio/mm <sup>3</sup>
Leukozyten	7100	4000-9000 /mm <sup>3</sup>
<b>Thrombozyten</b>	<b>550000 ↑</b>	150-400.000 /mm <sup>3</sup>
Alk. Phosphatase	74	U/l
GOT	31	bis 19 mU/ml
GPT	17	bis 23 mU/ml
GGT	30	6-28 mU/ml
Bilirubin gesamt	0,32	mg/dl

Anmerkung: Unter dem akuten Schub der Transaminaserhöhung fanden sich keine Hinweise auf eine Eisenmangelanämie, welche sich jetzt in der Rekonvaleszenz wieder zeigte. Die Erhöhung der Thrombozyten ist durchgängig nachweisbar und muß als unspezifisch entzündliche Mitreaktion des Knochenmarks gewertet werden.

#### Eiweißprofil vom 27.11.2007



Beurteilung: Eine Abweichung der Immunglobuline ist noch erkennbar, aber das Profil ist deutlich normalisiert.

In weiteren Profilen finden sich schmale Kurven mit einer angedeuteten Betonung der Immunglobuline rechts und der Glykoproteine links.

Wiederholte Kontrollen der Transaminasen und des Bilirubins waren normal.

Dieser Behandlungserfolg kann sowohl klinisch, als auch im Eiweißprofil mehrfach wiederholt bestätigt werden.

#### Kommentar

Dieser Fall ist ein hervorragendes Beispiel dafür, dass oft breite klinische, immunologische und histologische Untersuchungen eher neue Fragen aufwerfen als Antworten bringen.

Dagegen kann die Analyse der Serumeiweißreaktionen klare Entscheidungen hinsichtlich einer pathogenetischen Ursache bringen.

Auf Grund des Zeitablaufs zwischen universitärer Diagnostik und dem erneuten hausärztlichen Kontakt war es nicht möglich, die Croton-Therapie früher zu beginnen. So bleibt für den kritischen Beobachter die Frage offen, ob es ein spontaner Verlauf oder die Wirkung des LTX war, die letztlich die bis heute dokumentierten Verbesserungen erbrachte.

Autoimmunerkrankungen, Erkrankungen, die im Eiweißprofil mit einer vermehrten Reaktion der Immunglobuline allgemein, und im besonderen mit MALT-modulierten Parametern einhergehen, sprechen für Therapeut und Patient verblüffend auf die Gabe von Croton lechleri an. Es ist vor allem die Wirkung des LTX auf die Immunglobulinproduktion der Lymphozyten, die hier wichtig ist. Diese Wirkung setzt jedoch eine lange Therapiedauer voraus, besonders dann, wenn die Autoimmunerkrankung schon über Jahre bzw. Jahrzehnte besteht.

Erkrankungen mit einem Typ Hyperblau im Eiweißprofil, bei denen klinisch oft keine autoimmune Genese vermutet wird, und die in Schüben verlaufen, zeigen eine deutliche Reaktionsfähigkeit im System und reagieren schnell und überzeugend auf Croton. Hier können oft initiale Infektionen identifiziert werden, die den Autoimmunprozess getriggert haben, wobei sich die bakteriostatische, bakterizide und antivirale Wirkung des Croton zusätzlich entfalten kann. Als Beispiel sind die chronisch entzündlichen Darmerkrankungen oder die Psoriasis-Arthritis zu nennen. Deswegen lohnt es sich, ein Eiweißprofil durchzuführen, wenn Krankheitsbilder letztlich nicht sicher geklärt sind.

**Autor** : Dr. med. Sabine Fischer

**CEIA Deutschland** - Rathausgasse 5 - 55481 Kirchberg  
Tel: 06763 4000 - Fax: 06763 934018