Das funktionelle Eiweißprofil nach C.E.I.A.

Der aktuelle Fall… … Der aktuelle Fall… … Der aktuelle Fall … … Der aktuelle Fall …

Michelle M., geb. am 3.01.1990

Vorgeschichte

Seit Jahren „Bauchprobleme“, d.h. nach jeder Mahlzeit breiiger Stuhlgang verbunden mit Krämpfen, außerdem Schlafstörungen, Palpitationen.

Beschwerden

- negative Anti-Gliadin-Antikörper
- IgG4-Pool deutliche Reaktion:
  - Hafer > 100 kU/l
  - Weizenmehl > 100 kU/l
  - Roggenmehl 98,82 U/l
  - Hühnerei > 100kU/l
  - Kasein 78,35 kU/l
  - Erdnuss > 100 kU/l

Arbeitsdiagnosen des Hausarztes

Reizdarm bzw. Nahrungsmittelunverträglichkeiten mi starker psychischer Komponente.

Therapie

Strenge Auslassdiät, Unterstützung mit Probiotika

Verlauf

Oktober 2009 kolikartige Oberbauchschmerzen, Nachweis einer Cholezystolithiasis im Sonogramm, Endoskopie von oberem und unterem Intestinum ohne Befund. November 2009 Cholecystektomie.

Postoperativ keine kolikartigen Bauchschmerzen mehr, aber Persistenz der Nahrungsaufnahme abhängigen Krämpfe und Durchfälle.

1. Arzt-Patienten-Kontakt am 15.01.2010

Die Patientin wirkt verzweifelt, seit Weihnachten vermehrt Krämpfe und Durchfall. Sie weiß gar nicht mehr was sie essen soll, selbst wenn sie Getreide, Ei, Milch und Nüsse meidet, tritt Durchfall auf. Sie ist müde, erschöpft, weinerlich.

Serum	Michelle M.
BSG	**2**
Eisen Harnsäure Harnstoff Kreatinin	103 µg/l 3,9 mg/dl 17 mg/dl 0,77 mg/dl
Alk. Phosphatase GPT (Serum) GOT (Serum)	81 U/l 18 U/l 17 U/l
Hämatokrit Hämoglobin Erythrozyten	44% 14,7 g/dl 4,89 Mio /ml
Cholesterin Triglyceride	**241 mg/dl** 107 mg/dl

Stuhl	Michelle M.
Sekret. IgA	815 µg/ml
Calprotectin	< 20 mg/dl
Alpha-1-Antitrypsin	23 mg/dl

Befunde

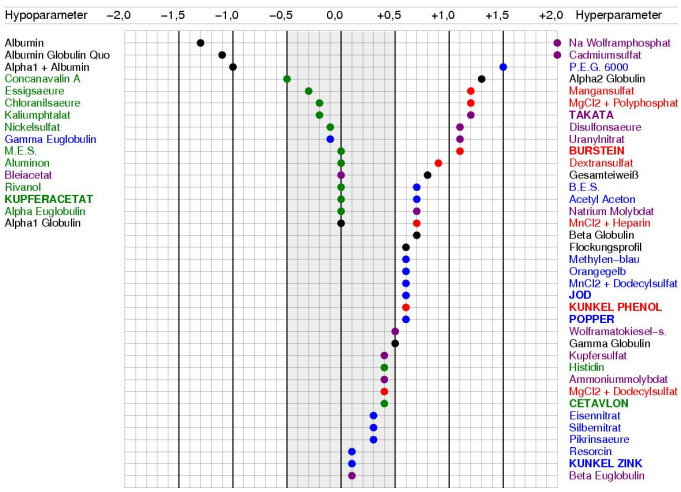

Schlanke Patientin, Blutdruck 120/80, deutlicher Druckschmerz im Bereich des Kolonrahmens mit p. m. im Oberbauch.

Labor vom 20.01.2010

Labor vom 26.01.2010

1. Eiweißprofil am 26.01.2010 erstellt

Beurteilung

Deutlich rechts asymmetrisches Profil mit drei wesentlichen Veränderungen:

1. Starkes Abweichen in den Hyperbereich von zwei Breitbandtests Natrium Wolframphosphat und Cadmiumsulfat, so wie geringer von Takata und dem Makroglobulin α2 Globulin.

2. Deutliches Abweichen in den Hyperbereich des Immunglobuline P.E.G. 6000, geringe begleitende Reaktion von B.E.S. und Acetyl Aceton.

3. Verstärkte Reaktion der Lipoproteine Mangansulfat, MgCl2 PPS, Burstein und Dextransulfat.

Eine vermehrte Reaktion der Breitbandglobuline, also ein Typ Hyperviolett, setzt immer einen längerfristigen Krankheitsprozess voraus. Die genannten Parameter haben eine starke Assoziation zum Verdauungstrakt, ebenso wie das Immunglobulin P.E.G. 6000, das für eine ebenso chronifizierte, vor allem lympho-plasmozytäre Immunantwort steht, die sich besonders auf die das MALT-System bezieht.

Die Cholesterinerhöhung ist bei der jungen, normalgewichtigen Patientin (Normbereich 20-jährige Frau = 159-192 mg%) sicher genetisch bedingt, rundet aber das Bild des Typs Hyperrot mit Leitparameter Burstein bei vorangegangenen Cholecystektomie ab. Die Bedeutung der Lipoproteine im Sinne der Affektion des Neuro-Vegetativums darf bei der seelischen Verfassung der Patientin nicht außer Acht gelassen werden.

Behandlung nach diesem Profil

Arenaria rubra

Anemone hepatica

und den vorangegangenen Befunden

Da im Stuhlbefund die drei wichtigsten Leitparameter für eine aktuelle entzündliche Schleimhautläsion des Intestinums normal waren, wurde die sehr strenge Auslassdiät zur Erleichterung der Patienten gelockert, in dem der Verzehr einzelner Nahrungskomponenten langsam einschleichend begonnen wurde.

Es wurde eine orale Therapie mit folgendem Mischelixier begonnen:

- Juniperus com. gemm. glyc. macer. D1 90ml,
- Arenaria rubra Urt 15ml,
- Anemone hepatica Urt. 23 ml
- Iberis amara Urt. 30ml,

zweimal 30 Tropfen.

Diese Mischung entspricht teilweise dem so genannten Hyperroten und Hyperviolletten Elixier, also Heilmitteln, die nach Berechnung des Computers die stärkste senkende Wirkung auf die roten und violetten Parameter haben. Der gemeine Wacholder ist ein Polychrest, der sowohl auf die Lipoproteine als auch auf die Breitbandparameter senkend wirkt. Die drei anderen Komponen-

	Michelle M.
CRP	**10,0 mg/dl**
Leukozyten	8.000/ml
davon Neutrophile	**82,7%**

ten reagieren entweder auf die Lipoproteine oder auf die Breitbandparameter und haben phytotherapeutisch alle eine Wirkung auf den Leberstoffwechsel.

Parallel dazu wurde eine Eigenbluttherapie (1ml i.m.) zunächst einmal pro Woche mit Antifraktion Burstein

und Leber Total-Antigen (RODA Amp. D4) (je 1 Amp) durchgeführt, Antifraktion Takata (1 Amp) wurde alle 3 Wochen s.c. gespritzt.

Verlauf

Nach den ersten beiden Eigenblutinjektionen berichtete die Patientin von einer leichten Besserung des Befindens, welche sich im Folgenden unter einer fast normalen Ernährung stabilisierte.

Am 11. März 2010 traten wieder heftige Bauchschmerzen auf, das ganze Abdomen war druckschmerzhaft, es bestanden subfebrile Temperaturen und vermehrte

	1. Woche	2. Woche	3. Woche	4. Woche
Mucosa comp 1 Amp iv.	2x	2x	2x	2x
1ml Eigenblut i.m. +	2x	2x	2x	2x
AF P.E.G. 6000 1Amp i.m.	1x	1x	1x	1x
AF Burstein/ T-AG Leber je 1 Amp i.m.	1x	1x	1x	1x
AF Takata 1 Amp s.c.	1x			1x

Durchfälle.

Labor vom 11.03.2010

Zu diesem Zeitpunkt galt immer noch die letzte Information, dass eine Koloskopie wenige Monate zuvor unauffällig gewesen war. Daher wurde zunächst ein Oberbauch-Computertomogramm mit Kontrastmittel durchgeführt. Dieses erbrachte neben einer leichten Vergrößerung der Leber eine deutlich hyperdense, umschriebene Wandverdickung im Querkolon.

Dieser Befund machte eine neuerliche Koloskopie zwingend erforderlich: Jetzt wurden teils putride Entzündungsherde, teils oberflächliche Schleimhautläsionen vom terminalen Ileum ab bis zum Querkolon nachgewiesen.

Der histologische Befund ergab eine massiv vermehrte Reaktion des ortsständigen lymphatischen Gewebes mit hyperplastischen Lymphfollikeln und vermehrten Histiozytenanteil. Der Pathologe sprach ehr von einer erregerbedingten Colitis als von einer chronisch entzündlichen Darmerkrankung. Eine daraufhin durchgeführte Serologie erbrachte einen deutlich erhöhten Yersinien-IgA-Titer .
Ein Behandlungsversuch mit Mesalazin, von der Endoskopie empfohlen, wurde wegen starker Übelkeit abgesetzt.

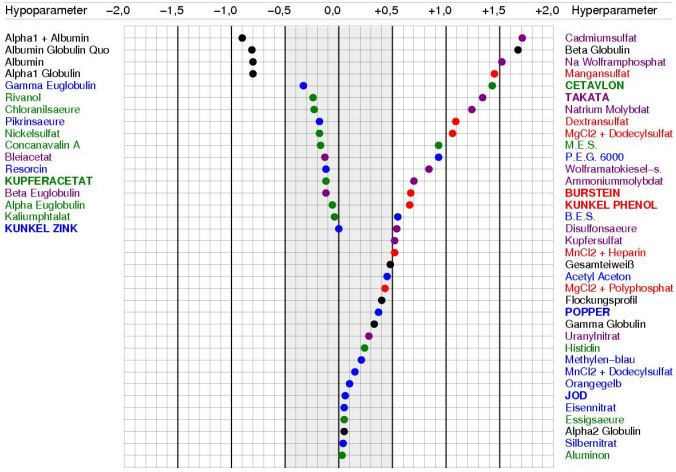

Behandlung

Die bereits bestehende Eigenbluttherapie wurde intensiviert und ergänzt:

Insgesamt wurden seit Februar 2010 14 Eigenblutinjektionen durchgeführt.

Anfang April kam von Seiten der Patientin die Rückmeldung im Rahmen der Eigenblutsitzungen, dass seit einigen Tagen keine subfebrilen Temperaturen mehr bestünden. Die krampfartigen Bauchschmerzen waren deutlich rückläufig, allerdings bestand noch breiiger Stuhl nach den Mahlzeiten.

Im Mai und Juni schilderte die Patientin anlässlich der Behandlungen ein stabiles Wohlbefinden bei noch bestehenden Durchfällen mit geringerer Intensität und Häufigkeit.

Die letzte Eigenblutinjektion wurde Anfang Juni 2010 durchgeführt.

Jetzt erfolgten das Kontrollprofil und eine erneutes Oberbauch-CT, das keine Wandverdickung mehr im Querkolon nachweisen konnte.

Zu diesem Zeitpunkt wurde die Eigenblutbehandlung ausgesetzt.

Weitere Behandlungsoptionen wie z.B. orale Probiotika und orale Biomodulatoren aus der Computer gestützten Therapieauswahl wurden der Patientin optional vorgeschlagen, wenn eine Befundverschlechterung eintreten würde.

2. Eiweißprofil vom 22.06.2010

Be-

Autor : Dr. med. Sabine Fischer

CEIA Deutschland - Rathausgasse 5 - 55481 Kirchberg
Tel: 06763 4000 - Fax: 06763 934018

CEIA Deutschland Rathausgasse 5 55481 Kirchberg	Tel: 06763 4000 Fax: 06763 934018
CEIA Benelux 119 Bd St Michel 1040 Bruxelles	Tel: +32 2 736 04 58 Fax: +32 2 736 58 02
CEIA Iberica C/ Joncar 4 46137 Playa Puebla Farnals	Tel: +34 961 46 31 36 Fax: +34 961 46 16 19
CEIA France Château des Carbonnières 69640 Lacenas	Tel : +33 474 67 48 00 Fax: +33 474 67 48 10
CEIA Canada 10204 Laverdure Montréal, PQ, H3L 2L3	Tel: (514) 385 42 69 Fax: (514) 385 42 69
E-Mail : info@ceia.com www.ceia.com	