



## Le bilan de protéomique fonctionnelle (Méthode CEIA)

Cas clinique ... .. Cas clinique ... .. Cas clinique ... .. Cas clinique ...

cas n° 13

### Hochsensitives CRP, sagen Sie?

#### Patient Dominique V, geb. am 25.01.1963

##### Anamnese

Der Patient ist Arbeiter in der metallverarbeitenden Werkzeugindustrie,

- seit 1995 in Behandlung wegen arterieller Hypertonie und Übergewicht
- '02 Chondropathia patellaris rechts
- '03 Kurmaßnahme wegen Übergewicht, nach Überforderungssituation Synkope
- '05 Stresssyndrom
- '05 passagere Harnblasenlähmung
- '07 Varikektomie rechts
- '09 traumatische Ruptur der Rotatorenmanschette rechts
- Familienanamnese: V hat zwei Schwestern, beide Diabetikerinnen, seine Mutter leidet unter Bluthochdruck, Niereninsuffizienz, Hyperlipidämie und Hypothyreose.

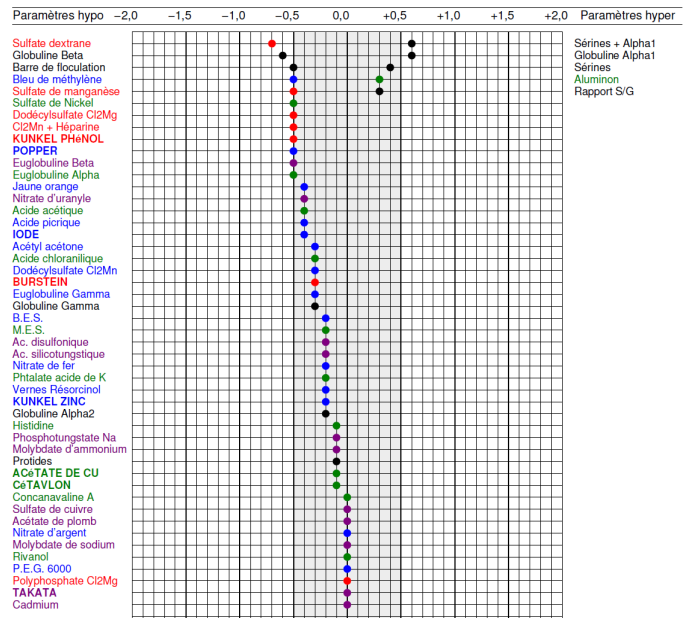
Ich bin der Hausarzt der Familie. Abgesehen von seinem benignen Hypertonus bestanden bei V keine schweren chronischen Erkrankungen.

Ich stelle zunächst zwei Profile vor, die beide vor seiner aktuellen Erkrankung erstellt wurden. Das erste wurde im Februar 2003 zur Klärung einer Synkope durchgeführt. Unmittelbar zuvor hatte er bei einer Kur sein Gewicht um 25 kg reduziert, allerdings hatten sich seine Blutdruckwerte nicht signifikant verbessert. Zu der Synkope war es offensichtlich im Zusammenhang mit Stress (Umbau seines Hauses) gekommen.

Das zweite Profil wurde nach einer erneuten Synkope erstellt, nachdem sich aus einem akuten Magen-Darm-Infekt ein chronischer Durchfall entwickelt hatte.

Die vergleichbare Struktur beider Profile nach im Abstand von fünf Jahren zeigt die Reproduktionszuverlässigkeit der CEIA-Methode, selbst bei Parametern im Bereich der akzeptierten Abweichungszone und bei einem Zeitintervall von 5 Jahren: Daraus ist um so sicherer abzuleiten, dass die aktuellen Veränderungen zuverlässig sind.

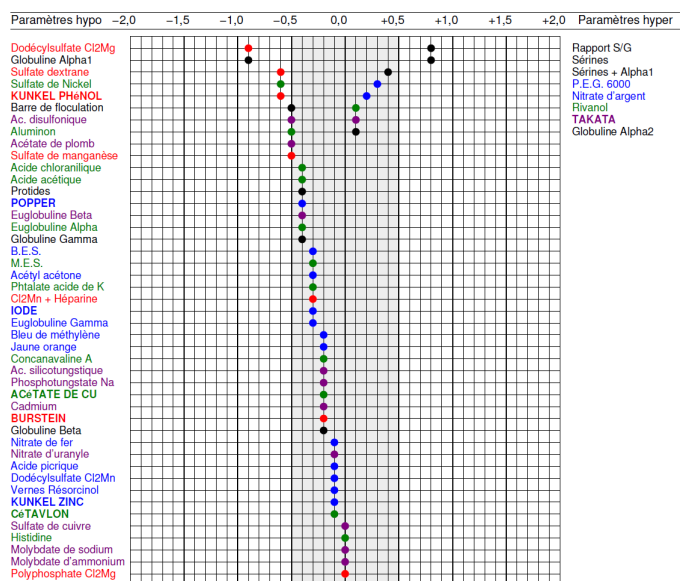
#### 1. Eiweißprofil vom 28.10.2003



#### Beurteilung

- sehr schmales, leicht linksasymmetrisches Profil
- Erniedrigung der Lipoproteine als Hinweis auf Überanstrengung

#### 2. Eiweißprofil vom 2.05.2008



#### Beurteilung

- weiterhin sehr schmales Profil
- noch diskret erniedrigte Lipoproteine

## Aktuelle Erkrankung

Im vergangenen Winter erkrankte Dominique V. an einer Lungenentzündung, von der er sich nicht richtig erholte. Er klagte immer wieder über grippale Symptome, litt unter Dyspnoe und unter persistierenden Hustenattacken. Inhalative Kortikoide und eine systemische und lokale (als Aerosol applizierte) Antibiotikatherapie brachte keine nachhaltige Besserung. Mitte Juni 2011 erlitt er an einem Wochenende einen Rückfall und wurde als Notfall in die Pulmonologie des Universitätskrankenhauses Brüssel eingewiesen, wo wegen seines Arbeitsumfeldes differentialdiagnostisch eine Silikose oder eine Sarkoidose vermutet wurde.

## Labor vom 17.06.2011

Im Krankenhaus wurde eine Zytologie des Sputums und eine Lymphozytentypisierung durchgeführt. Allerdings fehlten zunächst klassische Laborparameter.

Die Lymphozytentypisierung ergab, dass der Anteil der T-Lymphozyten erhöht, das Verhältnis CD4/CD8 in Richtung CD8 verschoben war, die B-Lymphozyten jedoch normal waren.

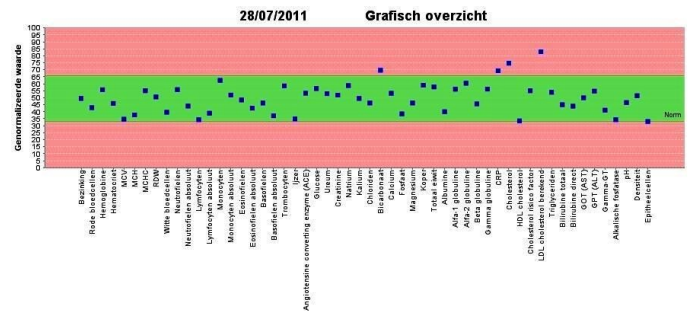
Einzige Behandlung blieb ein inhalatives Kortikoid, das zu einen Mundsoor führte.

## Verlauf

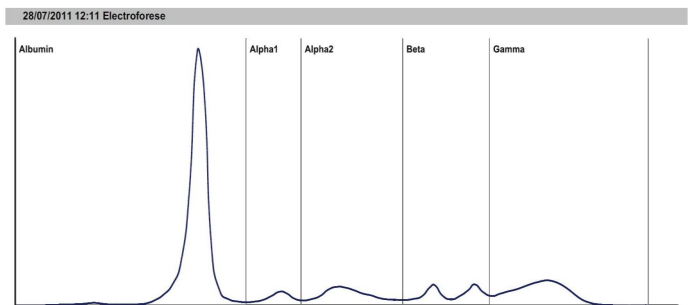
Im Folgenden klagte V weiter über intensive Dyspnoe und kontinuierlichen Auswurf, sodass die Dosis des Aerosols erhöht wurde. Er verlangte, noch einmal in der Pulmologie untersucht zu werden, allerdings war eine Kontrolle zunächst erst für den Oktober vorgesehen. Letztlich wurde er dort bereits Mitte August wieder vorgestellt, die Sarkoidose (M Boeck) wurde schließlich bestätigt. Die auf Initiative des Pulmologen erstellte klassische Laboranalyse zeigte keine pathologischen Abweichungen: Keine Hinweise auf eine Anämie, eine Infektion oder Entzündung, Stoffwechsellentgleisung, Niereninsuffizienz, Leberstoffwechselstörung, kein Hinweis auf Gammapathie oder Erkrankung der ableitenden Harnwege.

VS	8	Sodium	143	CRP	0.55
GR	5.66	Potassium	4.3	Urée	35.9
Hgb	16.1	Chlorides	102	Créatinine	0.90
Ht	45.7	Bicarbonate	31	Cholestérol	240
GB	5440	Calcium	9.5	HDL cholestérol	46
Neutro %	64.2	Phosphate	3.0	Chol / HDL-C	5.2
Lymfo %	21.0	Magnésium	2.0	LDL cholestérol	174
Mono %	11.6	Cuivre	125	Triglycérides	95
Eosino %	2.8	Protides totaux	7.4	Bilirubine totale	0.4
Baso %	0.4	Albumine	58.0	Bilirubine directe	0.1
Thrombocytes	343	Alpha-1 globuline	4.3	GOT (AST)	19
Fer	58	Alpha-2 globuline	11.0	GPT (ALT)	27
Glucose	99	Beta globuline	10.2	Gamma-GT	15
		Gamma globuline	16.5	Phosph alcal	38

## Auch die graphische Darstellung dieser Befunde zeigt eine Normalverteilung:

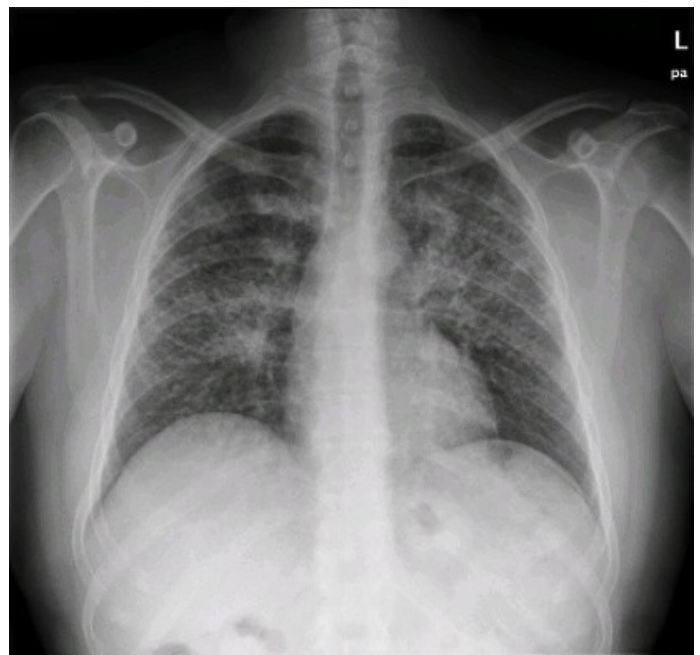


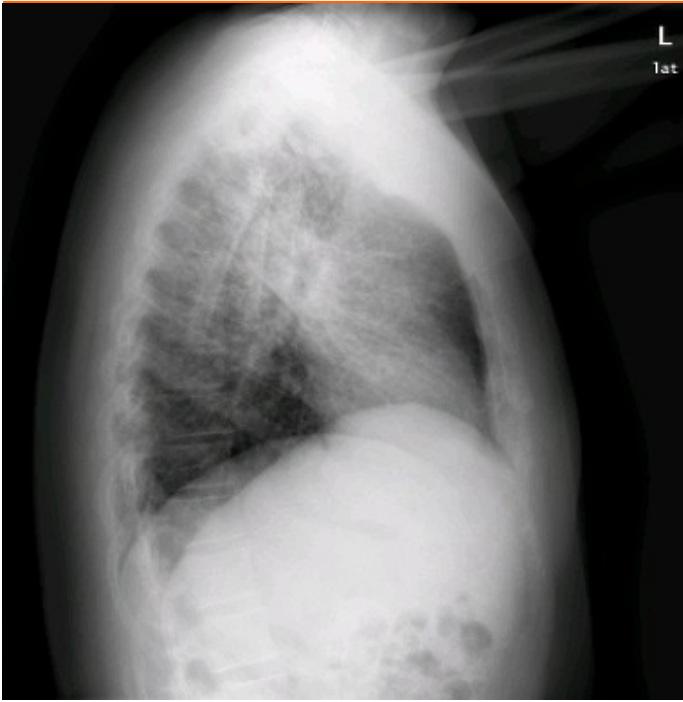## Normale Eiweißelektrophorese:



## Röntgen Thorax in zwei Ebenen zu diesem Zeitpunkt:

Deutlich vermehrte retikulonoduläre Zeichnung des Lungenparenchyms - keine mediastinale Verbreiterung - Trachea mittelständig ohne Verdrängung - Zwerchfellkuppen gut abgrenzbar - Zwerchfellrippenwinkel beidseits frei - Zusammenfassung: Der Befund ist mit einer interstitiellen Lungenerkrankung vereinbar.



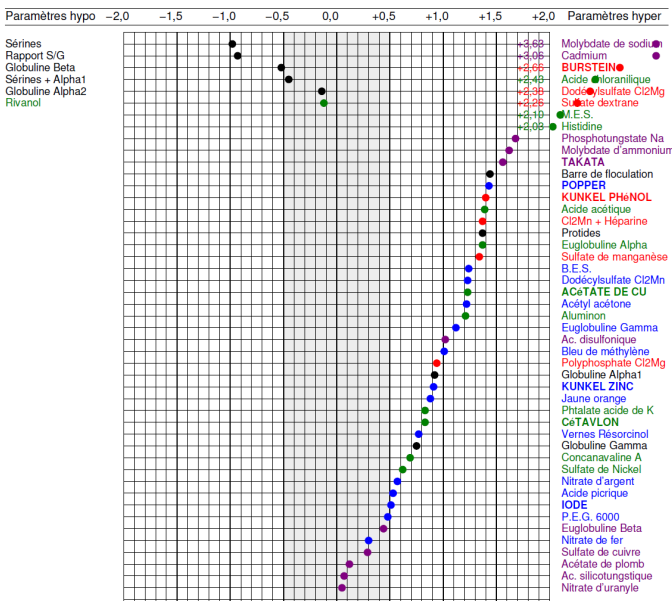


### Verlauf

Die therapeutische Schlussfolgerung des Pulmonologen beschränkte sich auf die Verdopplung der inhalativen Kortikoiddosis, was in keiner Weise Vs klinischen Zustand verbesserte, aber den Mundsoor wieder auftreten ließ. Ich schlug ihm vor, zu diesem Zeitpunkt das Eiweißprofil zu wiederholen, um ihm so sowohl diagnostisch als auch therapeutisch helfen zu können.

### 3. Eiweißprofil vom 12.09.2011

Dieses Profil ist auffällig ...



weil die Rechtsasymmetrie überaus deutlich ist, wobei alle Stufen der Immunabwehr betroffen sind (zellulär = grüne Glykoproteine, Komplementsystem = rote Lipoproteine, humoral = blaue Immunglobuline und violette Breitband-Tests)

- weil es sich damit völlig von den zwei vorangehenden Profilen unterscheidet und die deutliche Veränderung gegenüber seinem früheren Zustand widerspiegelt,
- weil damit bewiesen ist, dass die klassische Laboranalyse (einschließlich des als hochsensitiv geltenden CRPs) im Gegensatz zum Eiweißprofil offensichtlich nicht in der Lage ist, die Schwere der Erkrankung zu erfassen.

Eine erste therapeutische Reaktion aus diesem Profil ist die Gabe von Croton lechleri, ein phytotherapeutisches Produkt aus dem Amazonasgebiet, über dessen immunmodulatorische Heilwirkung bereits ausführlich geforscht wurde (siehe Arbeiten von Prof. S. Canigueral, Universität von Barcelona).

### Zusammenfassung

Dieser Fall einer objektiv schweren Erkrankung ist wahrscheinlich ein extremes Beispiel für eine absolut fehlende Übereinstimmung zwischen einem normalem klassischen Labor und einem massiv veränderten funktionellen Eiweißprofil.

Dadurch wird der Mehrwert dieser Methode bewiesen, und zwar im Sinne einer notwendigen Ergänzung zum klassischen Labor. Das eine kann das andere nicht ersetzen, sie sind im wahrsten Sinne des Wortes komplementär.

Autor: Dr. Sus Herbosch

<b>CEIA Deutschland</b> Rathausgasse 5 55481 Kirchberg	Tel: +49 6763 40 Fax: +49 6763 40 18
<b>CEIA Benelux</b> Sint-Michielslaan 119 1040 Brussel	Tel: +32 2 736 04 58 Fax: +32 2 736 58 02
<b>CEIA Iberica</b> C/ Joncar 4 46137 Playa Puebla Farnals	Tel: +34 961 46 31 36 Fax: +34 961 46 16 19
<b>CEIA France</b> Château des Carbonnières 69640 Lacenas	Tel : +33 474 67 48 00 Fax: +33 474 67 48 10
<b>CEIA Canada</b> 10204 Laverdure Montréal, PQ, H3L 2L3	Tel: (514) 385 42 69 Fax: (514) 385 42 69
e-mail : info@ceia.com www.ceia.com	